

University of Texas Rio Grande Valley

ScholarWorks @ UTRGV

---

Psychological Science Faculty Publications and  
Presentations

College of Liberal Arts

---

2003

## Epilepsia mioclónica juvenil: Estudio de 13 pacientes venezolanos [Juvenile myoclonic epilepsy: study on 13 Venezuelan patients]

Joaquín A. Peña

Cecilia Montiel-Nava

*The University of Texas Rio Grande Valley*, [cecilia.montielnava@utrgv.edu](mailto:cecilia.montielnava@utrgv.edu)

Sandra González-Ferrer

Jessica Freda

Enoe Medrano

Follow this and additional works at: [https://scholarworks.utrgv.edu/psy\\_fac](https://scholarworks.utrgv.edu/psy_fac)



Part of the [Child Psychology Commons](#)

---

### Recommended Citation

Peña, J. A., Montiel Nava, C., González F., S., Hernández, F., & Medrano, E. (2005). Epilepsia mioclónica juvenil: Estudio de 13 pacientes venezolanos [Juvenile myoclonic epilepsy: study on 13 Venezuelan patients]. *MedULA*, 9(1–4), 20–24.

This Article is brought to you for free and open access by the College of Liberal Arts at ScholarWorks @ UTRGV. It has been accepted for inclusion in Psychological Science Faculty Publications and Presentations by an authorized administrator of ScholarWorks @ UTRGV. For more information, please contact [justin.white@utrgv.edu](mailto:justin.white@utrgv.edu), [william.flores01@utrgv.edu](mailto:william.flores01@utrgv.edu).

## **EPILEPSIA MIOCLÓNICA JUVENIL: ESTUDIO DE 13 PACIENTES VENEZOLANOS\*.**

**Joaquín A. Peña<sup>1</sup>, Cecilia Montiel-Nava<sup>1</sup>, Sandra González F.<sup>2</sup>, Freda Hernández<sup>1</sup>, Enoe Medrano.<sup>1</sup>**

<sup>1</sup>Postgrado de Neurología Pediátrica. Hospital Universitario de Maracaibo. Facultad de Medicina. Universidad del Zulia. Maracaibo. Venezuela. <sup>2</sup>Unidad de Genética Médica. Hospital Universitario de Maracaibo. Maracaibo.

Venezuela.

Correspondencia: Joaquín A. Peña/Cecilia Montiel. Apartado Postal 10171-Bella Vista. Maracaibo, Estado Zulia. Venezuela. Tel: 261-7412509. E-mail: [jokarl@telcel.net.ve](mailto:jokarl@telcel.net.ve), [juaco949@hotmail.com](mailto:juaco949@hotmail.com)

\*Trabajo presentado en el VII Congreso Venezolano de Medicina Física y Rehabilitación. Mérida. Venezuela. 2002.

### ***Resumen***

La epilepsia mioclónica juvenil (EMJ) es un síndrome hereditario no progresivo caracterizado por convulsiones con sacudidas mioclónicas bilaterales, únicas o repetitivas, de predominio en brazos. Objetivo: Analizar las características clínicas y electroencefalográficas en pacientes con diagnóstico de EMJ. Metodología: Se revisaron las historias clínicas de 13 pacientes evaluados en el Hospital Clínico de Maracaibo entre 1990 y 1999 quienes reunieron los criterios diagnósticos de EMJ. Analizamos los siguientes parámetros clínicos y electroencefalográficos: sexo, antecedentes personales y familiares, edad de comienzo, semiología, distribución, duración y frecuencia de las crisis, examen neurológico, tiempo de seguimiento y evolución. Resultados: Nueve pacientes eran varones (69,2%) y 4 mujeres (30,8%). Tiempo de seguimiento de 2 a 9 años (promedio 4.3 años). Las convulsiones se iniciaron entre los 12 y 16 años, con una edad promedio de 14 años. Las crisis fueron tónico-clónicas generalizadas en el 100% de los casos. Todos los pacientes presentaron sacudidas mioclónicas matutinas y el examen neurológico resultó normal. Tres pacientes tenían antecedentes personales de convulsiones febriles y cuatro tenían antecedentes familiares de epilepsia. El estudio electroencefalográfico (EEG) interictal fue anormal en todos los casos revelando un patrón de descargas de punta-onda o polipunta-onda con distribución generalizada. Conclusiones: La EMJ representa una forma de epilepsia de comienzo en la adolescencia que afecta con mayor frecuencia a varones y está asociada a una historia familiar de convulsiones. Su curso es benigno en la mayoría de los pacientes tratados con valproato, pero las recidivas son comunes al discontinuar la medicación.

Palabras clave. Adolescentes, epilepsia, convulsiones mioclónicas, valproato.

### ***Abstract***

#### **Juvenile myoclonic epilepsy: study on 13 Venezuelan patients.**

Juvenile myoclonic epilepsy (JME) is a heritable nonprogressive syndrome characterized by seizures and bilateral myoclonic jerks usually of the upper extremities. Objective: To analyze the clinical and electroencephalographic characteristics of patients diagnosed as having JME. Methodology: We reviewed the clinical records of 13 patients evaluated at the Hospital Clínico, Maracaibo, between 1990 and 1999 who met diagnostic criteria for JME. We analyzed the following clinical and electroencephalographic parameters: sex, personal and family history, age of onset, semiology, distribution, duration and frequency of crises, neurological examination, time of follow-up and evolution. Results: Nine patients were boys (69. 2%) and four girls (30. 8%). The follow-up period was from two to nine years (average 4.3 years). Convulsions started at age between 12 and 16 years, average 14 years. The crises were of generalized tonic-clonic type in 100 % of cases. All patients exhibited myoclonic jerks commonly occurring shortly after awakening, and the neurological examination was normal. Three patients had personal history of febrile convulsions and 4 had family history of epilepsy. The interictal electroencephalographic (EEG) study was considered

abnormal in all cases revealing a pattern of generalized rapid multispikes and slow wave complexes. Conclusions: JME represents a form of epilepsy beginning in early adolescence which affects males more often than females, associated with a family history of convulsions. Its course is benign and seizures are controlled in the majority of patients with valproate, but relapse is common when medication is discontinued.

Key words. Adolescents, epilepsy, myoclonic seizures, valproate.

## INTRODUCCIÓN.

La última clasificación Internacional de las Epilepsias y Síndromes Epilépticos (1989) reconoce a la epilepsia mioclónica juvenil (EMJ), también conocida como síndrome de Herpin-Rabot-Janzen; como una de las epilepsias idiopáticas generalizadas relacionadas con la edad (Anon 1). Fue descrita inicialmente por Herpin en 1867 y por Rabot en 1899 (Delgado-Escueta, Enrile-Bacsa 1984, Janz 1985); mientras que Janz y Christian en 1957, hacen la primera descripción detallada del trastorno y la denominan "impulsive petit mal". Otros términos como Epilepsia mioclónica juvenil de Janz, y Epilepsia mioclónica, también han sido empleados para su identificación (Delgado-Escueta, Enrile-Bacsa 1984, Asconape, Penry 1984). Clínicamente se caracteriza por sacudidas mioclónicas bilaterales, únicas o repetitivas, arrítmicas, irregulares, sin alteración de la conciencia y de predominio en los brazos que pueden hacer caer súbitamente al paciente y las cuales suelen aparecer habitualmente poco después del despertar, tras el sueño insuficiente o despertar prematuro. Las convulsiones generalizadas tónico-clónicas aparecen después de varios años (1 a 3) del inicio de las sacudidas mioclónicas, habitualmente entre la edad de 12 a 19 años (Haller, Resnick 1989). Al igual que en las sacudidas mioclónicas, estas crisis frecuentemente aparecen poco tiempo después del despertar o durante el sueño de las primeras horas del día. Con menor frecuencia ocurren las ausencias.

El electroencefalograma (EEG) ictal e interictal exhibe descargas de punta-polipunta-onda de 3-5 Hz, de distribución generalizada y frecuentemente irregular (Janz, Christian 1957, Haller, Resnick 1989).

El desconocimiento o infravaloración de los elementos clínicos, especialmente las sacudidas mioclónicas y la presencia de un síndrome epiléptico primario, genera dudas diagnósticas y tratamientos inapropiados para este síndrome cuya respuesta al valproato ha sido demostrada en forma satisfactoria.

El objetivo de este trabajo es analizar las características clínico-electroencefalográficas y evolutivas de 13 pacientes con EMJ y enfatizar en la necesidad de su identificación y tratamiento adecuado.

## METODOLOGÍA

En este estudio se evaluaron las historias clínicas de 13 pacientes que reunieron los criterios clínicos y EEG para

el diagnóstico de EMJ, atendidos en el Hospital Clínico de Maracaibo, Venezuela, entre 1990-1999. Se analizaron los siguientes parámetros clínicos: sexo, antecedentes personales y familiares, edad de comienzo, tipo de crisis, examen neurológico, tiempo de seguimiento y evolución.

Se realizó EEG intercrítico de vigilia y sueño a cada uno de los pacientes, ubicando los electrodos según el Sistema Internacional 10-20. Se analizaron la organización basal, la topografía y la morfología.

## RESULTADOS

**Sexo:** La muestra estuvo compuesta por 13 pacientes, 9 varones (69.2 %) y 4 mujeres (30.8%). El tiempo de seguimiento fue de 2 a 9 años (promedio 4.3 años).

**Edad de comienzo:** las convulsiones se iniciaron entre los 12 y los 16 años, con una edad de aparición promedio de 14 años.

**Tipos de Crisis:** Todos los pacientes presentaron sacudidas mioclónicas matutinas, sin embargo; en solo tres casos fueron consideradas relevantes para el paciente o sus familiares en la primera consulta neurológica. La totalidad de la muestra presentó convulsiones tónico-clónicas generalizadas, las cuales ocurrieron en vigilia, especialmente al despertar y de duración breve. El 77% (n=10), presentó más de 5 crisis antes del diagnóstico, y el 23% (n=3) presentó dos. Solo tres pacientes manifestaron ausencias (23%). En la figura 1 se muestra la distribución de los tipos de crisis en la muestra descrita

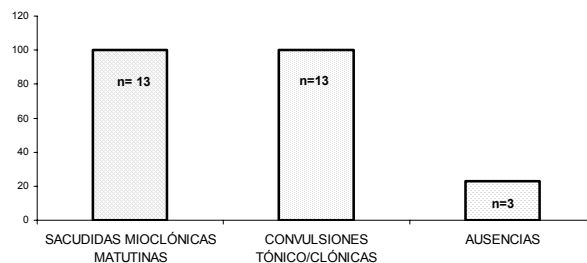


Fig. 1. Tipos de crisis en la muestra estudiada

**Características electroencefalográficas:** En la tabla 1 se pueden observar las características

electroencefalográficas de los pacientes estudiados. Los EEG interictales fueron anormales en todos los casos (100%), revelando un patrón de descargas breves de punta-onda o polipunta-onda de alto voltaje con distribución generalizada. En todos los casos la actividad basal se consideró normal. Para el 23 % (n=3) la fotoestimulación indujo la aparición de descargas generalizadas de breve duración. En 12 pacientes (92.3%) se señaló la privación de sueño como factor desencadenante. Cinco pacientes (38.4%) relacionaron la aparición de las crisis con estrés, tres pacientes con la fotoestimulación y 2 con la fatiga y el alcohol (15%).

Tabla 1. Características electroencefalográficas y factores desencadenantes de las crisis

|                       |               |
|-----------------------|---------------|
| EEG ANORMALES         | 100% (n=13)   |
| ACTIVIDAD BASE NORMAL | 100% (n=13)   |
| DESENCADENANTES       |               |
| FOTOESTIMULACIÓN      | 23% (n=3)     |
| DEPRIVACIÓN DE SUEÑO  | 92,30% (n=12) |
| STRESS                | 38,40% (n=5)  |
| FATIGA Y ALCOHOL      | 15,40% (n=2)  |

**Antecedentes personales y familiares:** Los 13 pacientes son hijos de padres no consanguíneos y presentaron desarrollo psicomotor y examen neurológico normal. Tres pacientes (23%) tenían antecedentes personales de convulsiones febriles y 4 de ellos (31%) tenían un familiar afectado con otra forma de epilepsia (hermano, tía paterna y tío paterno).

**Evolución:** Ocho pacientes (61.5%) recibieron dos o más fármacos anticonvulsivantes diferentes al valproato sin mejoría de las crisis, antes de su ingreso en este protocolo de investigación. El control de las crisis fue alcanzado en todos los pacientes (100%) después del diagnóstico y al iniciar el tratamiento con valproato. Solo dos pacientes (15.3%) han tenido recidivas tras la suspensión del fármaco en un tiempo de seguimiento de 3 años.

## DISCUSIÓN

En adolescentes con mioclonías epilépticas prácticamente la única alternativa diagnóstica es la epilepsia mioclónica juvenil (EMJ) (Herranz, de las Cuevas 1998). La edad de inicio es uno de los criterios clínicos principales, por lo que la EMJ representa la epilepsia primaria más frecuente entre adolescentes y adultos (Janz, Christian 1957, Asconape, Penry 1984, Haller, Resnick 1989). Los resultados obtenidos en esta

serie de 13 pacientes demuestran claramente un predominio en varones con una edad promedio de aparición de 14 años.

Todos los pacientes presentaron sacudidas mioclónicas (100%), las cuales se presentaron antes del inicio de las crisis generalizadas tónico-clónicas. La aparición de crisis mioclónicas en brazos, hombros y manos, especialmente al despertar, provocan la caída de los objetos del aseo o del desayuno. Este hecho ha sido señalado por muchos autores y puede ser malinterpretado por el paciente o su familia como nerviosismo, torpeza o falta de atención (Herranz, de las Cuevas 1998, Dreifuss 1989, Serratosa, Delgado-Escueta 1993). Si todos los pacientes de esta serie refirieron su presencia, solo en tres de ellos las sacudidas mioclónicas representaron la manifestación clínica más llamativa que motivó la consulta neurológica.

La totalidad de los pacientes experimentaron crisis generalizadas tónico-clónicas, de breve duración. Estas crisis suelen producirse a continuación de una serie de mioclonías y se desencadenan con el despertar, la privación de sueño, el cansancio, la ingesta de alcohol, el ayuno, las emociones y estrés como ocurrió en nuestros pacientes (Herranz, de las Cuevas 1998, Wolf, Goosses 1986). Algunos pacientes con EMJ pueden presentar ausencias, como fue mostrado en 3 de ellos. Estas suelen aparecer 1 a 2 años antes del inicio de las mioclonías, a los 9 años en promedio. Muchos pacientes no están conscientes de ellas y posiblemente la mayoría de las veces pasen desapercibidas por él y su familia (Janz 1985, Serratosa, Delgado-Escueta 1993).

Otros hallazgos de esta serie son los antecedentes personales de convulsiones febriles en 3 casos y el antecedente familiar de epilepsia en 4 pacientes. Tsuboi y Christian (1973) y Janz (1985) señalan que de 3.3% a 8.6 % de los pacientes con EMJ presentan convulsiones febriles. En la mayoría de los estudios, también se advierte la asociación con el mismo u otro tipo de crisis, historia familiar altamente positiva de epilepsia (45 al 48%) y ausencia de factores etiológicos (Delgado-Escueta, Enrile-Bacsal 1984, Asconape, Penry 1984, Dreifuss 1989, Serratosa, Delgado-Escueta 1993). Desde 1989, varios autores han reportado la relación entre la EMJ y algunos haplotipos HLA, por lo que se asumió la posible localización del gen de la EMJ en los brazos cortos del cromosoma 6. Panayiotopoulos y Obeid (1989) concluyen que es una enfermedad autosómica recesiva y Durner et al. (1991) consideran que un mismo gen sería el

responsable de diversos tipos de epilepsia. Liu et al. (1995) ubican el gen en 6p21.2-p11; sin embargo, varios autores (Whitehouse et al. 1993, Sander et al. 1995, Elmslie et al. 1996) no lograron demostrar la relación entre EMJ y marcadores polimórficos del brazo corto del cromosoma 6, por lo que se propone heterogeneidad genética. Finalmente en 1997, Elmslie et al. sugieren que el gen que codifica para la subunidad  $\alpha 7$  del receptor neuronal nicotínico, que mapea a nivel de 15q14, contribuye a la susceptibilidad genética para desarrollar EMJ en la mayoría de las familias estudiadas (Elmslie et al. 1997).

En todos los casos el EEG intercrítico fue anormal. Brotes generalizados de punta y punta-onda rápidos de 4 a 6 Hz, o complejos de polipunta-onda de distribución generalizada, a menudo de duración breve, representaron las alteraciones características. Los hallazgos electroclínicos de nuestra serie son similares a los reportados en la literatura (Delgado-Escueta, Enrile-Bacsal 1984, Janz, Christian 1957, Asconape, Penry 1984). Curiosamente los tres pacientes con ausencias de nuestra serie, mostraron sacudidas mioclónicas durante la fotoestimulación. Este hallazgo no es específico de la EMJ, pues también ha sido reportado en los pacientes con otros tipos de epilepsia generalizada incluyendo las ausencias tipo "petit mal" (Janz 1985, Janz, Christian 1957, Haller, Resnick 1989).

Se destaca la excelente respuesta al tratamiento con valproato. Ocho pacientes que recibían uno o varios fármacos diferentes al valproato, presentaron mayor número de crisis previo a establecerse el diagnóstico e iniciarse el tratamiento apropiado. Sólo dos pacientes presentaron recidivas en los 3 años de seguimiento; uno de ellos, tras 3 años de tratamiento. Se ha señalado que si bien casi todos los pacientes se controlan rápidamente con valproato, el riesgo de recidiva es muy elevado al intentar anular el tratamiento, que para muchos investigadores debe prologarse diez o más años (Herranz, de las Cuevas 1998, Penry et al. 1989, Ferrendelli et al. 1989). Además del seguimiento farmacológico de estos pacientes, es recomendable revisar su calidad de vida, pues las recidivas habitualmente se precipitan por fatiga, estrés, incumplimiento con la medicación, ingesta de alcohol y/o privación de sueño. Por otra parte, en los casos de difícil control, o cuando se recurre a terapia con fármacos que inducen sedación, puede haber errores diagnósticos con las epilepsias mioclónicas progresivas. Ante un paciente con síndrome epiléptico acompañado de mioclonías se recomienda realizar una buena historia clínica que incluya la anamnesis familiar y personal, la anamnesis detallada de las crisis epilépticas (tipo, inicio, características, factores desencadenantes, etc.) y la

exploración neurológica completa. El registro EEG con estimulación luminosa intermitente a diversas frecuencias, en vigilia, con prueba de hiperventilación durante 3 a 4 minutos y el trazado de sueño espontáneo con privación de sueño facilitarán el diagnóstico (Haller, Resnick 1989, Herranz, de las Cuevas 1998).

Habitualmente las crisis mioclónicas de la EMJ son bilaterales y generalizadas. Suelen observarse crisis mioclónicas en pacientes con otras formas de epilepsia generalizada idiopática, como en la epilepsia con ausencias y en la epilepsia con convulsiones del gran mal del despertar, pero en estos casos, la mioclonías no son el elemento clínico prominente (Engel 1999). El síndrome de Lennox-Gastaut, la epilepsia mioclónico-astática y la epilepsia con ausencias mioclónicas, debutan a menor edad, suelen asociarse con mayor número de crisis y se acompañan de afectación mental (Herranz, de las Cuevas 1998, Engel 1999).

Las encefalopatías progresivas o enfermedades degenerativas pueden acompañarse de mioclonías. En estos casos, afortunadamente poco frecuentes, se trata de niños con un desarrollo inicialmente normal, seguido de un deterioro neurológico progresivo acompañado de déficits neurológicos y sensoriales, ataxia y crisis convulsivas (Lyon et al. 1996).

## CONCLUSIONES

La EMJ constituye una condición epiléptica propia del adolescente, caracterizada por sacudidas mioclónicas especialmente matutinas, crisis generalizadas en vigilia y curso benigno cuando el diagnóstico es correcto y se instaura un tratamiento adecuado. EL examen neurológico es habitualmente normal y los hallazgos electroencefalográficos son específicos. Cuando un adolescente presenta crisis mioclónicas y reúne las características enunciadas conviene pensar en EMJ. El tratamiento adecuado con valproato asegura el control de las crisis, aunque a veces es necesario mantener la medicación durante años habida cuenta de las frecuentes recidivas tras la suspensión. Finalmente, para orientar el diagnóstico de este trastorno es necesario tener presente que el paciente puede obviar las sacudidas mioclónicas; no obstante, su existencia sólo puede ser demostrada con una historia clínica detallada y específica.

## REFERENCIAS

**Anonymous.** 1989. Commission on Classification and Terminology of the International League

against Epilepsy. Proposal for Revised Classification of Epilepsy and Epileptic Syndrome. *Epilepsia* 30: 389-399.

**Asconape J, Penry JK.** 1984. Some clinical and EEG aspects of benign juvenile myoclonic epilepsy. *Epilepsia* 25: 108-114.

**Delgado-Escueta AV, Enrile-Bacsal F.** 1984. Juvenile myoclonic epilepsy of Janz. *Neurology* 34: 285-294.

**Dreifuss FE.** 1989. Juvenile myoclonic epilepsy: Characteristics of a primary generalized epilepsy. *Epilepsia* 30 (suppl. 4): S1-S7.

**Durner M, Sander T, Greenberg DA, Johnson K, Beck-Mannagetta G, Janz D.** 1991. Localization of idiopathic generalized epilepsy on chromosome 6p in Families of juvenile myoclonic epilepsy patients. *Neurology* 41: 1651-1655.

**Elmslie FV, Rees M, Williamson MP, Kerr M, Kjeldsen M, et al.** 1997. Genetic mapping of a major susceptibility locus for juvenile myoclonic epilepsy on chromosome 15q. *Hum Mol Genet* 6: 1329-1334.

**Elmslie FV, Williamson MP, Rees M, Kerr M, Kjeldsen M et al.** 1996. Linkage analysis of juvenile myoclonic epilepsy and microsatellite loci spanning 61 cM of human chromosome 6p in 19 nuclear pedigrees provides no evidence for a susceptibility locus in this region. *Am J Hum Genet* 59: 653-663.

**Engel J.** 1999. Juvenile myoclonic epilepsy. *Neurobase*. 3 ed. Arbor Publishing Corp.

**Ferrendelli JA, Delgado-Escueta AV, Dreifuss F, Penry JK.** 1989. Juvenile myoclonic epilepsy: panel discussion. *Epilepsia* 30 (Suppl. 4):S24-27.

**Haller J, Resnick TJ.** 1989. Juvenile Myoclonic Epilepsy Easily Treated and Easily Overlooked. *Intern Pediatr* 4: 207-211.

**Herranz JL, de las Cuevas I.** 1998. Enfoque

diagnóstico del niño con crisis mioclónicas aisladas o asociadas a otros tipos de crisis. *Rev Neurol* 26: 301-307.

**Janz D.** 1985. Epilepsy with impulsive petit mal (Juvenile Myoclonic Epilepsy). *Acta Neurol Scand* 72: 449-459.

**Janz D, Christian W.** 1957. Impulsive petit mal. *Deutsche Zeitschrift fur Nervenheilkunde*. 176: 346-386.

**Liu AW, Delgado-Escueta AV, Serratosa JM, Alonso ME, Medina MT et al.** 1995. Juvenile myoclonic epilepsy locus in chromosome 6p21.2-p11: linkage to convulsions and electroencephalography trait. *Am J Hum Genet* 57:368-581.

**Lyon G, Adams RD, Kolodny EH.** 1996. *Neurology of Hereditary Metabolic Diseases of Children*. 2 ed. McGraw-Hill. New York.

**Panayiotopoulos C, Obeid T.** 1989. Juvenile myoclonic epilepsy: an autosomal recessive disease. *Ann Neurol* 25: 440-443.

**Penry JK, Dean JC, Riela AR.** 1989. Juvenile myoclonic epilepsy: long-term response to therapy. *Epilepsia* 30: S19-23.

**Sander T, Hildmann T, Janz D, Wienker T, Neitzel H, Bianchi A, et al.** 1995. The phenotypic spectrum related to the human epilepsy susceptibility gene 'EJM1'. *Ann Neurol* 38:210-217.

**Serratosa JM, Delgado-Escueta AV.** 1993. Juvenile myoclonic epilepsy. En: Wyllie E. (Ed.) *The treatment of epilepsy: Principles and practice*. Lea & Febiger. Philadelphia. pp 552-570.

**Tsuboi T, Christian W.** 1973. On the genetics of the primary generalized epilepsy with sporadic myoclonias of impulsive petit mal type.